

Клиническое применение передовых, высокочастотных ультразвуковых технологий

Адриан К. П. Лим, Дэвид О. Косгроув

Введение

Высокочастотные ультразвуковые технологии значительно улучшают разрешающую способность, а также обеспечивают изящное формирование изображений в В-режиме (особенно это касается улучшенной технологии сканирования, которую Вы можете обнаружить в режимах типа "ApIiPure+"). Особое внимание, однако, было уделено улучшению технологий формирования изображений молочных желез, а также реализации одной из новаторских идей - получению возможности визуализации интратканевых микрокальцификатов.

MicroPure

"MicroPure" позволяет визуализировать микрокальцификаты в виде "мерцающих" точечных структур на темно-синем фоне. Цвет фона можно видеоизменять в соответствии с Вашим вкусом. Это - первый ультразвуковой прибор, который был разработан с целью обеспечения оператора возможностью более четкой визуализации микрокальцификатов (операция, которая ранее считалась слишком сложной для обычной ультразвуковой аппаратуры). Данный прибор является особенно полезным при проведении биопсии, где традиционные методы требуют проведения стереотаксического забора образцов. Эта методика подразумевает пункционную биопсию из 10-20 точек, в то время, как при наведении иглы под ультразвуковым контролем количество пункций может быть уменьшено без снижения эффективности операции.

Рисунки 1a-1c иллюстрируют, как обнаруженные с помощью маммографии микрокальцификаты на "12 часов" в правой молочной железе, было тяжело визуализировать при формировании изображений в В-режиме. Однако, микрокальцификаты отлично визуализируются с помощью программного обеспечения "MicroPure".

Эластография

Эластография представляет собой еще один способ, который успешно используется для дифференциации доброкачественных опухолей молочной железы и злокачественных. Это метод ультразвуковой

квантификации "ручной пальпации" - т.е., чем менее сжимаемой является измененная ткань, тем выше вероятность наличия там злокачественного новообразования. Во многих опубликованных работах большое внимание уделяется демонстрации цветных карт зон деформации, имеющих место на измененных, а также на окружающих тканях. Компания "Toshiba" оснастила систему "ApIio" данной возможностью, обеспечив одновременно возможность количественной оценки, путем построения графиков эластичности, в интересующей

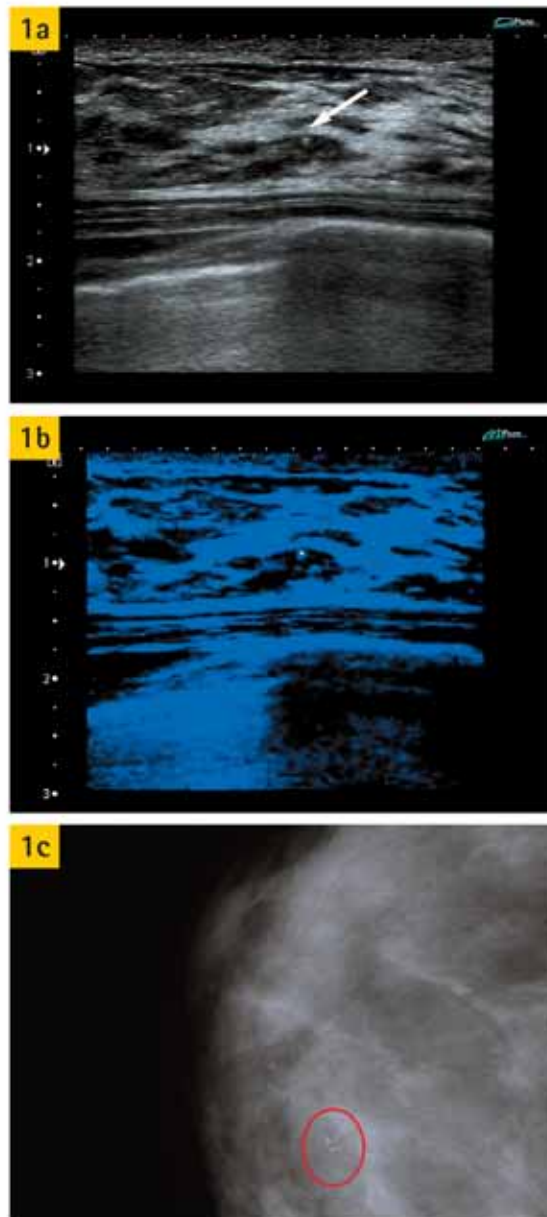


Рисунок 1a: микрокальцификаты сложно увидеть внутри данных молочных желез (см. стрелку).

Рисунок 1b: "мерцающие" микрокальцификаты, визуализируемые с помощью "MicroPure". Обратите внимание на темно-синий фон, способствующий лучшей визуализации.

Рисунок 1c: маммограмма (краниокаудальный срез), на которой изображены микрокальцификаты в положении на "12 часов"

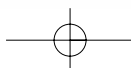


Рисунок 2а: предварительная обработка изображения с цветной картой деформации справа и с изображением в В-режиме слева (для обеспечения надлежащего получения циклов компрессии и декомпрессии до постобработки, которая изображается на рисунках 2b-2d)

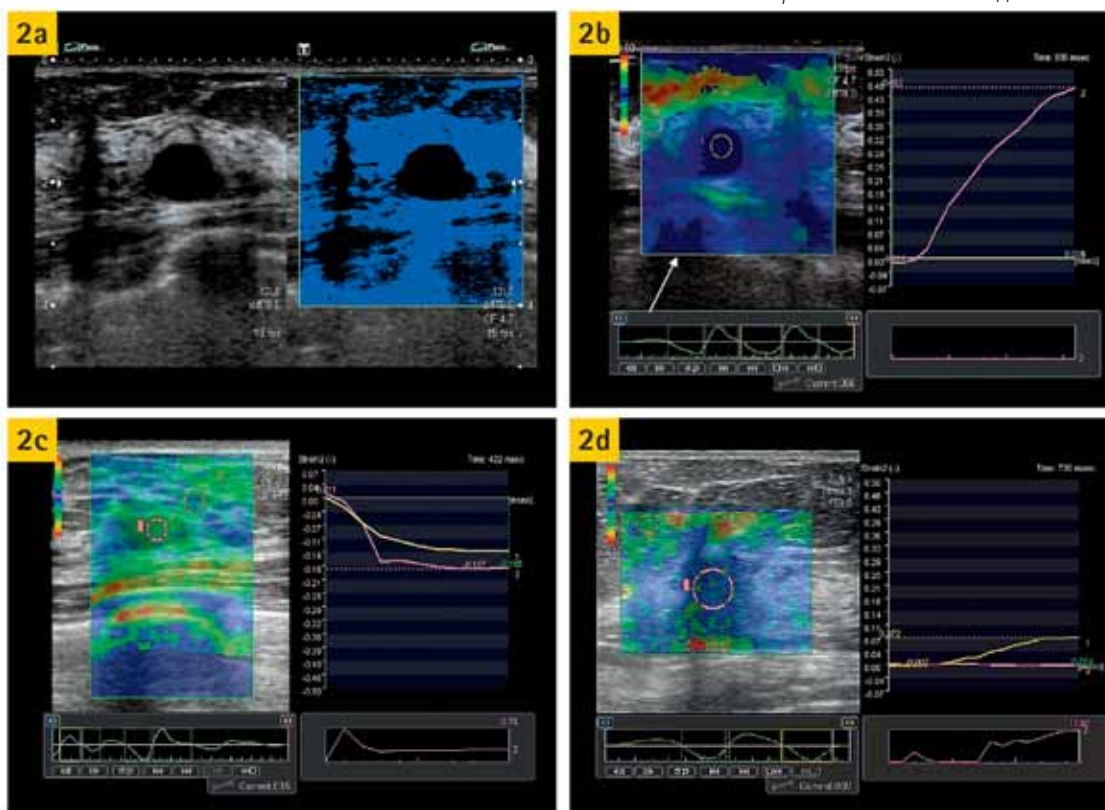


Рисунок 2с: Графики показывают, что линия деформации фиброаденомы аналогична линии деформации жировой ткани молочной железы. Обратите внимание, графики расположены ниже базовой линии - это говорит о фазе компрессии, в то время как график расположенный над базовой линией указывает на фазу декомпрессии

Вас временной области, а именно в цикле компрессии, либо релаксации. С помощью количественной оценки эластичности Вы можете избавиться от субъективности цветных карт. В некоторых пробных исследованиях, проведенных недавно, но пока еще не опубликованных, говорится о том, что отношение сжимаемости измененной ткани по отношению к сжимаемости окружающей ее нормальной ткани молочной железы может быть индикатором формирования злокачественной опухоли (в случае, если показатель данного соотношения составляет, по меньшей мере, 10). Однако, существуют исключения из данного правила, особенно, если злокачественное новообразование находится в стадии распада - имеет полость распада, Либо это киста, которая также может демонстрировать плохую сжимаемость.

На рисунках 2а-2d Вы можете ознакомиться с показателями доброкачественных и злокачественных новообразований.

Объемное (трехмерное) изображение

Другая сфера развития ультразвуковой техники включает в себя возможность формирования трехмерных, объемных изображений при помощи высокочастотных датчиков. Эта опция, которая является

Рисунок 2b: изображение деформации демонстрируется в качестве цветной карты (см. стрелку). Однако, Вы имеете возможность выбора фазы компрессии или декомпрессии из сохраненного фрагмента при помощи графика, расположенного ниже изображения. На большом графике изображена деформация интересующих Вас областей, имевшая место в течение определенного периода времени. Обратите внимание, что, неподвижность данной кисти дает график деформации, схожий с графиком деформации раковой опухоли, и иногда может быть ошибочно интерпретирован, но изображение, получаемое в В-режиме, должно помочь Вам в правильной постановке диагноза

Рисунок 2d: Эластография показывает снижение подвижности раковой опухоли по отношению к окружающей жировой ткани до значения 17. Обратите внимание, что патологическая ткань имеет "жесткую" кривую (розовая линия), которая приближается к базовой линии, и существенно отличается от графика деформации нормальной ткани молочной железы (желтая линия)

исключительно полезной в акушерской области, еще должна найти свое клиническое применение в общих исследованиях, однако, уже теперь понятно, что получение фронтальной проекции при раке молочной железы дает возможность выявлять ретракцию поврежденных тканей и дает лучшее представление о реальном размере и распространенности опухоли. Для того, чтобы узнать, действительно ли данная опция позволяет лучше оценить размер опухоли, необходимо провести дополнительные исследования. На рисунках 2а и 2b

протяженность карциномы показана при помощи проекций, схожих с теми, которые используются при МРТ исследованиях.

Есть также мнение, что технологии трехмерной эластографии могут оказать Вам помощь в оценке новообразований молочных желез пациенток.

Применение контрастных веществ в ультразвуке

Контрастные вещества, используемые при ультразвуковых исследованиях, доказали свою эффективность при исследовании брюшной полости (особенно при определении очаговых поражений печени). Однако, они еще должны найти свое клиническое применение при высокочастотном

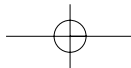

VISIONS 13-09 УЗИ

Рисунок 3а: 3Д фронтальный вид отображения опухоли, позволяет послойно оценить ее на всем протяжении, и получить более полную информацию о ее распространении




Рисунок 3б: МРТ-изображение той же опухоли показывает степень ее распространения. Ультразвуковое изображение коррелирует с МРТ несмотря на меньшее поле обзора

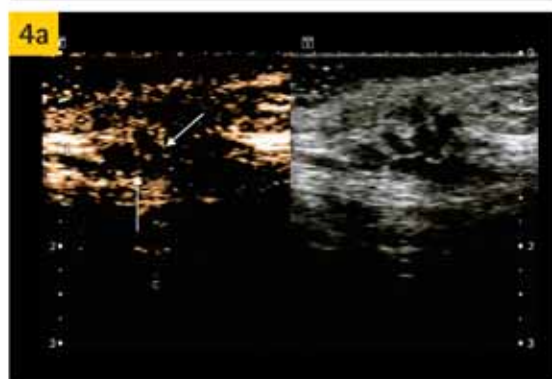
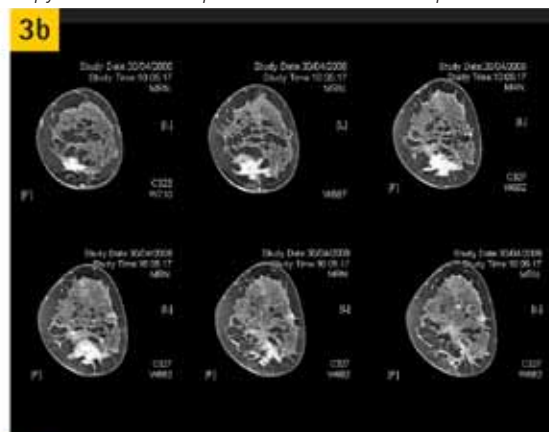


Рисунок 4а: Сдвоенное изображение демонстрирует исследование с применением контрастного вещества и специального режима с низким механическим индексом (слева) и серошкальное изображение (справа). Золотым цветом изображаются микропузырьки, а также "следы" контрастированных сосудов (см. стрелки)

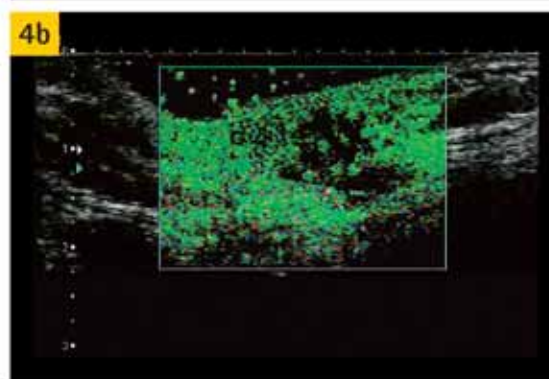


Рисунок 4б: Тоже изображение с использованием режима распознавания сосудов (VRI) при котором окрашивание серошкальной картинки зеленым цветом показывает участки накопления микропузырьков

сканировании поверхностно расположенных органов и тканей, (в особенности в диагностике патологии молочных желез). На рисунках 4а и 4б показано, как подчеркиваются границы и проявляется ход сосудов при контрастировании.

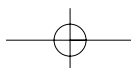
Пока еще не совсем понятно, насколько это помогает отличать доброкачественные опухоли от злокачественных. Поскольку биопсия молочной железы осуществляется довольно-таки легко, и количество осложнений в результате данной процедуры является достаточно низким, роль контрастного усиления может быть не такой большой; однако, контрастирование может в таком случае использоваться для оценки реакции организма на терапию.

Два случая, которые описываются ниже, иллюстрируют потенциальные возможности клинического применения данной методики, суть которой описана выше.

Первое наблюдение

Пациентке 45-ти лет, была проведена органосохраняющая операция по поводу карциномы молочной железы. При маммографии, которая была произведена позднее, обнаружены микрокальцификаты дистрофического характера (см. рисунок 5а). В результате ультразвукового исследования было выявлено наличие рубцовой ткани, но не рецидива опухоли. Микрокальцификаты оказалось легче идентифицировать с помощью функции "Microfigure" (см. рисунки 5а и 5б).

Для подтверждения дистрофической природы микрокальцификатов было назначено проведение биопсии ткани. Данная операция была осуществлена под контролем УЗИ, с использованием режима "Microfigure" (см. рисунок 5d). Биопсия очагов микрокальцификатов была проведена из 6- точек и повторно из трех, в результате чего был обнаружен кальций (см. рисунок 5е). Гистологическое исследование



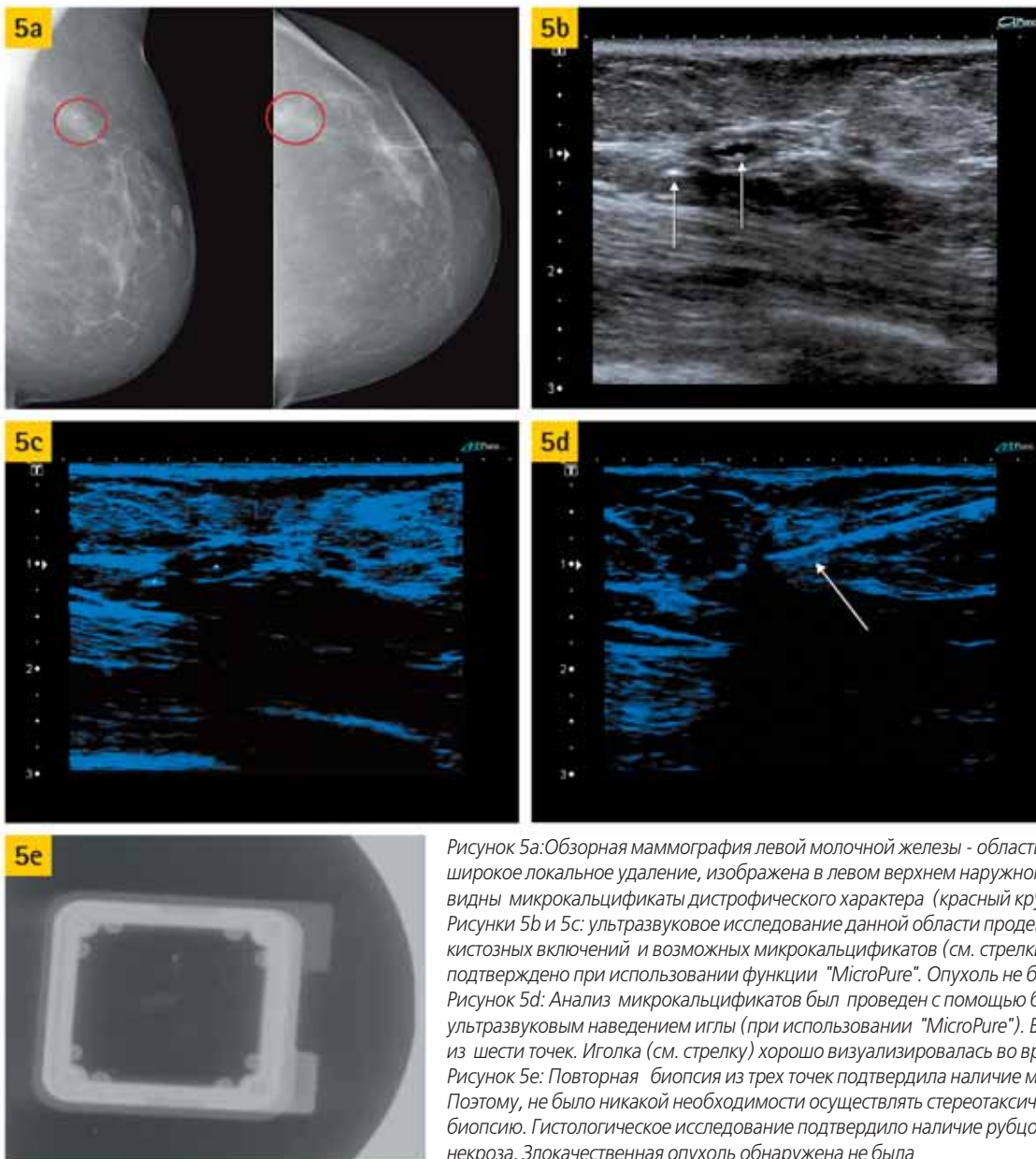


Рисунок 5а: Обзорная маммография левой молочной железы - область, где было произведено широкое локальное удаление, изображена в левом верхнем наружном квадранте. Кроме того, видны микрокальцификаты дистрофического характера (красный круг).
 Рисунки 5b и 5c: ультразвуковое исследование данной области продемонстрировало наличие кистозных включений и возможных микрокальцификатов (см. стрелки), наличие которых было подтверждено при использовании функции "MicroPure". Опухоль не была обнаружена.
 Рисунок 5d: Анализ микрокальцификатов был проведен с помощью биопсии под ультразвуковым наведением иглы (при использовании "MicroPure"). Биопсия была осуществлена из шести точек. Иголочка (см. стрелку) хорошо визуализировалась во время биопсии.
 Рисунок 5e: Повторная биопсия из трех точек подтвердила наличие микрокальцификатов. Поэтому, не было никакой необходимости осуществлять стереотаксическую, пункционную биопсию. Гистологическое исследование подтвердило наличие рубцовой ткани и жирового некроза. Злокачественная опухоль обнаружена не была

подтвердило наличие в организме пациентки кальция, а также области жирового некроза и рубцовой ткани. Данный пример демонстрирует потенциальные возможности использования режима "MicroPure", который устраняет необходимость стереотаксической, пункционной биопсии, позволяя, тем самым, сохранить время, а также сократить количество биопсий для данного пациента.

Второе наблюдение

В этом случае у пациентки была обнаружена пальпируемая, дольчатая опухоль (1 см) в левом верхнем наружном квадранте. Количество сосудов, имевших место в ней - умеренное (см. рисунок 6а). Сканирование, произведенное с помощью "MicroPure" позволило увидеть несколько возможных очагов микрокальцификатов (см. рисунок 6b), которые не были четко видны на снимках, полученных в В- режиме. Впоследствии, эти очаги были подтверждены с помощью маммографии, запрос на проведение которой был подан после проведения ультразвукового обследования.

С помощью эластографии удалось обнаружить

малосжимаемые патологические зоны с соотношением жир : ткань 10,4. Следует отметить, что послойное исследование этой зоны во фронтальной проекции показало, что ситуация более серьезная, чем считалось ранее на основании серошкального изображения.

Вывод

Данные случаи иллюстрируют огромный потенциал последних разработок в области ультразвуковых исследований молочных желез - особенно это касается технологии "MicroPure" и эластографических кривых времени/сжимаемости/обеспечивающих, количественную оценку и не базирующихся исключительно на субъективной визуализации.

Новая версия 3 Arlio XG, оборудованная опцией 4D и возможностью получения контрастного изображения небольших компонентов обеспечивает радиолога отличными средствами для оценки сложных структурных изменений в молочных железах. Мы не предполагаем, что технология "MicroPure" заменит маммографию в проведении скрининговых исследований, предназначенных для выявления микрокальцификатов, однако, данный прибор является исключительно полезным при осуществлении биопсии

VISIONS 13-09

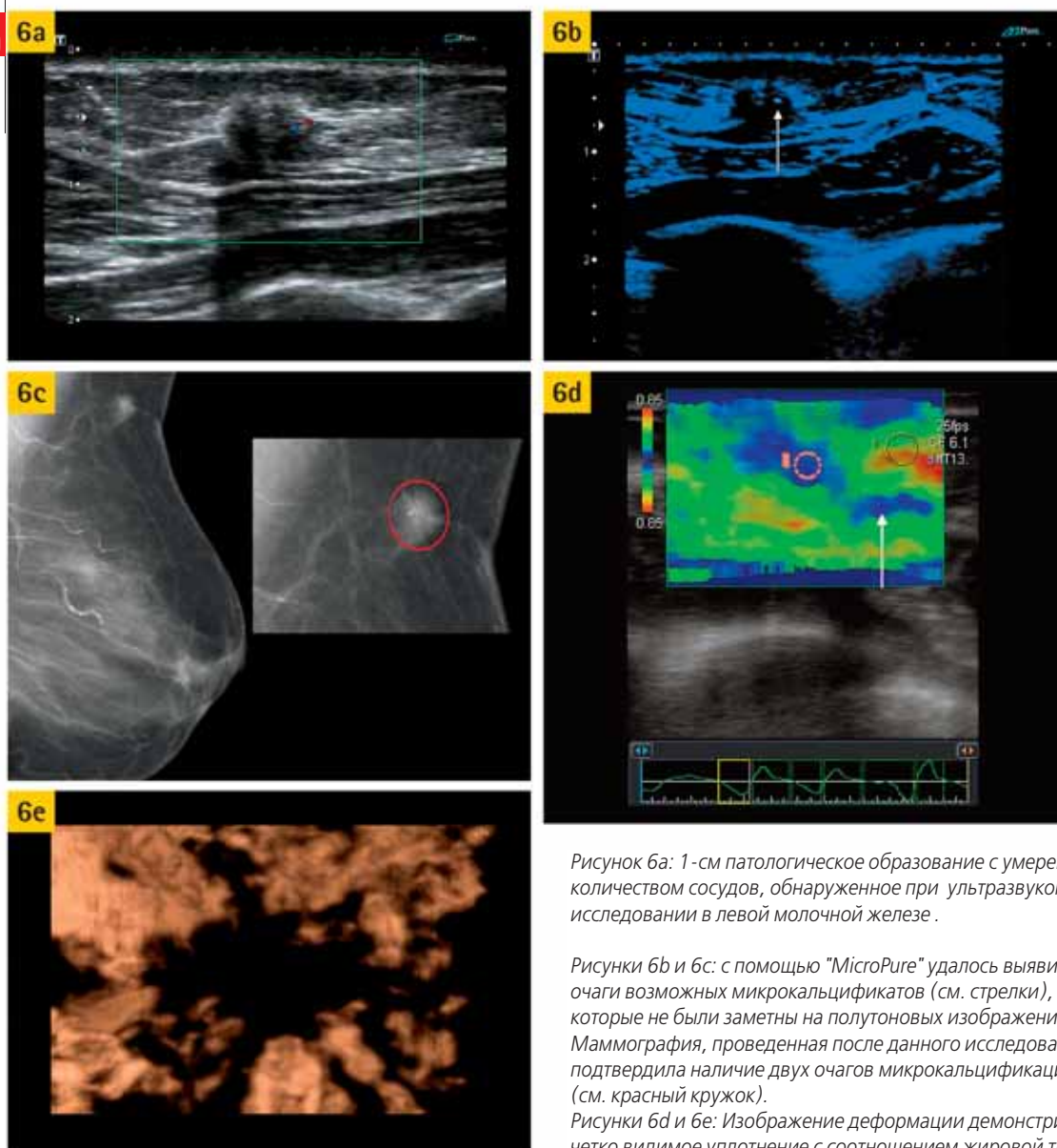


Рисунок 6а: 1-см патологическое образование с умеренным количеством сосудов, обнаруженное при ультразвуковом исследовании в левой молочной железе.

Рисунки 6b и 6с: с помощью "MicroPure" удалось выявить очаги возможных микрокальцификатов (см. стрелки), которые не были заметны на полутонковых изображениях. Маммография, проведенная после данного исследования, подтвердила наличие двух очагов микрокальцификации (см. красный кружок).

Рисунки 6d и 6е: Изображение деформации демонстрирует четко видимое уплотнение с соотношением жировой ткани к поврежденной на уровне 12. Однако, интересно отметить, что позади данного образования также определяется уплотнение, имеющее форму язычка (см. стрелку), что позволяет предположить возможность дальнейшего распространения этой раковой опухоли, которая четко не видна на серошкальном изображении. Фронтальное изображение в 3D - режиме, также демонстрирует ретракцию и возможное дальнейшее распространение раковой опухоли, которое сравнительно идентично изображению, полученному при предыдущем исследовании (изображении деформации)

микрокальцификатов под контролем ультразвукового наведения, устраняя, таким образом, необходимость в проведении стереотаксической биопсии. Возможность получения более точного изображения злокачественных опухолей молочных желез в истинных масштабах с помощью эластографии, формирования изображений в режиме 4D, и использование контрастирования микропузырьками не только помогает более оптимально осуществлять хирургические вмешательства, но и также имеет потенциал осуществления оценки эффективности химиотерапии, что может оказать существенную помощь онкологам.

Потенциал данных технологий, предназначенных для выявления проблематичных опухолей молочной железы (например: протоковых либо многоочаговых карцином), а также для опухолей, выявленных при скрининге и подлежащих экспертному исследованию. В конечном счете, эти последние разработки нуждаются в многофакторных исследованиях в целях определения их истинной ценности и потенциала.

References

1. Burnside ES, Hall TJ, Sommer AM, Hesley GK, Sisney GA, Svensson WE, Fine JP, Jiang J, Hangiandreou NJ. Differentiating benign from malignant solid breast masses with US strain imaging. *Radiology*. 2007 Nov; 245(2):401-10.
2. Zhu QL, Jiang YX, Liu JB, Liu H, Sun Q, Dai Q, Chen X. Real-time ultrasound elastography: its potential role in assessment of breast lesions. *Ultrasound Med Biol*. 2008 Aug; 34(8):1232-8.
3. Weismann CF, Datz L. Diagnostic algorithm: how to make use of new 2D, 3D and 4D ultrasound technologies in breast imaging. *Eur J Radiol*. 2007; 64:250-57.
4. Ricci P, Cantisani V, Ballesio L, Pagliara E, Sallusti E, Drudi FM, Trippa F, Calascibetta F, Erturk SM, Modesti M, Passariello R. Benign and malignant breast lesions: efficacy of real time contrast-enhanced ultrasound vs. magnetic resonance imaging. *Ultraschall Med*. 2007 Feb; 28(1):57-62.
5. Forsberg F, Piccoli CW, Merton DA, Palazzo JJ, Hall AL. Breast lesions: imaging with contrast-enhanced subharmonic US-initial experience. *Radiology*. 2007 Sep; 244(3):718-26.